

İzmir Civarındaki Evcil Atların (*Equus caballus* Linnaeus, 1758) Arka Bağırsağında Tespit Edilen Siliyatlardan *Blepharocorys curvigula* (Ciliophora: Blepharocorythidae) Hakkında

Gözde GÜRELLİ, Bayram GÖÇMEN

Ege Üniversitesi, Fen Fakültesi, Biyoloji Bölümü, Zooloji Anabilim Dalı, Bornova-İzmir

ÖZET: İzmir civarında bulunan evcil atların (*Equus caballus* Linnaeus, 1758) arka bağırsağında yaşayan *Blepharocorys curvigula* Gassovsky, 1919'nin taksonomik ve morfolojik durumu araştırılmıştır. İncelenen toplam 13 attan 9'unda (%69) *Blepharocorys curvigula* görülmüştür. Mevcut çalışma, türün ülkemiz atgillerinin bağırsağında bulunduğuna ilişkin ilk kayıt olması yanında, ölçülen örnekler morfolojik karakterler ve biyometrik veriler bakımından orijinal tanımlamalarda verilenlere benzer bulunmuştur.

Anahtar Sözcükler: *Blepharocorys curvigula*, arka bağırsak, evcil at, İzmir.

The Occurrence of the Hindgut Ciliate *Blepharocorys curvigula* (Ciliophora: Blepharocorythidae) from Horses (*Equus caballus* Linnaeus, 1758) in the Vicinity of İzmir

SUMMARY: *Blepharocorys curvigula* Gassovsky, 1919 found in the intestine of domestic horses (*Equus caballus* Linnaeus, 1758), living in the vicinity of İzmir was investigated. It was seen in nine of the thirteen horses examined (69%). This study reports the presence of *Blepharocorys curvigula* in the intestine of Equids for the first time in Turkey. Specimens were found to be similar to the original descriptions on the basis of morphological characters and biometric data.

Key Words: *Blepharocorys curvigula*, hindgut, domestic horse, İzmir.

GİRİŞ

Atların arka bağırsağında yaşayan siliyat faunası pek çok araştırmacı tarafından araştırılmıştır (1, 4, 5, 6, 7, 15, 18, 19, 20, 23) ve bu faunanın dışkı örneklerinde de mevcut olduğu tespit edilmiştir (8-10, 12, 13, 22). Kommensal olan bu siliyatların konaklarına oral enfeksiyonla yerleştiği belirlenmiştir (11).

Blepharocorys cinsi ilk kez Bundle tarafından 1895 yılında atlardan tanımlanmıştır (6, 14). Bu cinsin türlerinden biri olan *Blepharocorys curvigula* Gassovsky, 1919 tarafından ilk kez Rusya'daki atlardan rapor edilmiştir. Atgillerin arka bağırsağı dışında başka bir herbivor canlıda bulunduğuna ilişkin kayıt bulunmamaktadır (2, 21, 24). İlk olarak Rusya'da tanımlanmasından sonra U.S.A. (6), Çin (7), İngiltere (1), Polonya (23), Japonya (18) ve Tayvan (22)'de da bulunduğu rapor edilmiştir.

Arka bağırsak siliyat protozoonları hakkında değişik ülkelerde çeşitli çalışmalar yapılmasına rağmen, ülkemizde bu alanda herhangi bir araştırma daha önce yapılmamıştır.

Bu çalışmanın amacı ülkemizdeki atların *Equus caballus* Linnaeus, 1758 arka bağırsağında bulunan *B. curvigula*'nın taksonomik ve morfolojik durumunu ortaya koymak, farklı ülkelerde gerçekleştirilen diğer çalışmalar arasındaki benzerlik ve farklılıkları ortaya tespit etmektir.

GEREÇ VE YÖNTEM

Dışkı örnekleri İzmir civarındaki 13 Türk rahvan atından Mart-Kasım 2007 tarihleri arasında alınmıştır. Örnekler siliyatların bozulmasını engellemek için hemen % 10'luk formalinle tespit edilmiştir. Laboratuvara getirildikten sonra ağ gözü sayısı 50 ve açıklığı 562,5 µm olan hücre ayırıştırma eleğinden geçirilerek süzölmüştür. Daha sonra elde edilen depo örneklerden küçük cam tüplere ölçekli pipet yardımıyla bir miktar alınarak üzerlerine geçici incelemeler için boya olarak iş gören MFS (Metil Formalin Salin) solüsyonu ilave edilmiştir (17).

Siliyatların orientasyonu için Dogiel (3)'den yararlanılmıştır. Bu orientasyon sisteminde, öncelikle hücrenin anterior-

Makale türü/Article type: **Araştırma / Original Research**

Geliş tarihi/Submission date: 29 Ocak/29 January 2009

Düzeltilme tarihi/Revision date: 03 Mart/03 March 2009

Kabul tarihi/Accepted date: 06 Mart/06 March 2009

Yazışma /Corresponding Author: Gözde Gürelli

Tel: (+90) (232) 388 40 00 #2254 Fax: (+90) (232) 388 10 36

E-mail: ggurelli@yahoo.com

19. Ulusal Biyoloji Kongresinde (23-27 Haziran, Trabzon) sunulmuştur

posterior yönelimi saptanır. Sitoproktun (hücre anüsü) bulunduğu taraf daima posterior olarak algılanır ve karşı tarafı anteriordür. Nukleus apareyine en yakın vücut kısmı dorsal olarak belirlenir ve karşı tarafı hücrenin ventralidir. Sağ ve sol taraflar ise organizmanın dorsal tarafının gözlemcinin sırt tarafıyla aynı doğrultuda olduğu düşünülerek saptanır.

Işık mikroskobu incelemeleri ve fotoğraf çekimi için Olympus BX51-Altra 20 Soft Imaging System kullanılmıştır. Örneklere ait ilgili ölçümler BBT Mikrometrik Oküler ve Objektifi kullanılarak mikrometre (μm) cinsinden alınmıştır. Sınıflandırma ve tür tayini Hsiung (6), Strelkow (20) ve Lynn and Small (16)'a dayandırılarak verilmiştir. Morfolojik karakterlerle ilgili istatistiksel verilerin elde edilmesinde SPSS (Vers. 10.0) istatistik programı kullanılmıştır.

BULGULAR

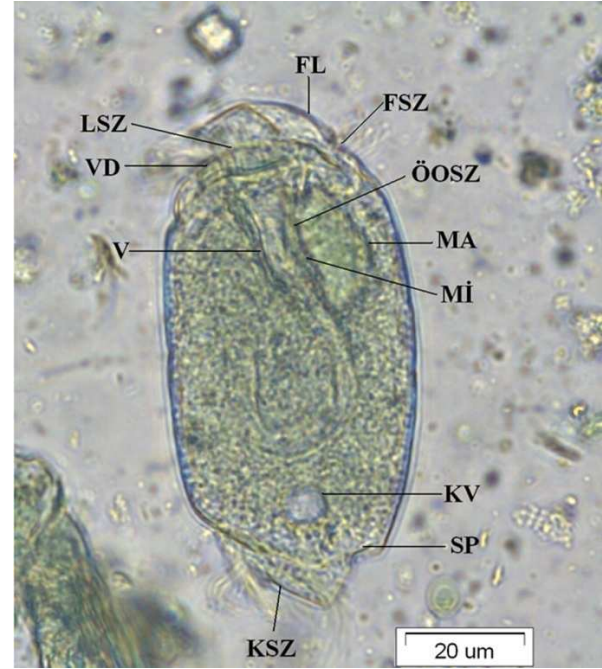
Blepharocorys curvigula cinsin en büyük türüdür. Vücut oval olup yanlardan basıktır. Frontal lob dorsal taraftadır, ventrale doğru yönelir. Ventral ve sağ taraftan vestibular boşluğun başlangıcını çevreleyen parçaya ventral dudak denir. Makronukleus oval şekilli olup, vücudun ön tarafındadır ve dorsale yerleşir. Mikronukleus makronukleusun ventralinde ve makronukleusla bitişiktir. Tek olan kontraktıl vakuol vücudun arka ucundadır. Sitoprokt vücudun postero-dorsal ucundadır. Kontraktıl vakuol bir anal tüp ile sitoprokta bağlanır.

Siliyatın ön tarafında üç sil zonu bulunur. Frontal sil zonu frontal lobun kaidesinde. Ventral dudağın üzerindeki sil zonuna labial sil zonu denir ve vestibular açıklığın hem sağ hem de sol kenarına yerleşir. Vestibulum iki parçadan oluşur. Kaliks şekilli ön parça vestibular başlangıcın hemen arkasına yerleşir. Bu parça tüpsü başka bir parçayla bağlanır. Tüpsü parça önce dorsal tarafa yönelerek arkaya ilerler ve sonra distalde ventral tarafa yönelir. Vücudun ön tarafının dorsalinde, vestibular boşluğun kaliks şekilli parçası üzerinde üçüncü sil zonu, ön oral sil zonu bulunur. Ön oral sil zonu dorsal duvar boyunca kavis şeklinde ilerler. Bu sil zonu vestibular boşluğun tüpsü parçasında da mevcuttur. Vücudun arka ucunda kaudal sil zonu bulunur. Uzun bir şerit şeklindedir (Şekil 1).

Blepharocorys curvigula, incelenen toplam 13 attan 9'unda (% 69.00) görülmüştür. *B. curvigula*'ya ait atlarımızda saptanan morfometrik değerler Tablo 1' de verilmiştir. Tablo 2'de ise *B. curvigula*'nın vücut ölçümleri çeşitli konak ve lokalitelerde yaşayan örneklerle karşılaştırılmıştır.

TARTIŞMA

Blepharocorys curvigula'nın ülkemiz atlarında bulunduğu ilk kez bu çalışmayla tespit edilmiştir. Çalışmada atlarımızdan ölçülen örnekler, morfolojik karakterler ve biyometrik veriler bakımından orijinal tanımlamalarda verilenlere benzer bulunmuştur. İzmir civarındaki atlarımızın arka bağırsağında bulunan *B. curvigula* yüksek bir görülme sıklığına sahiptir.



Şekil 1. *Blepharocorys curvigula* (MFS uygulanmış bir örnek, soldan). FL: frontal lob, VD: ventral dudak, V: vestibulum, MA: makronukleus, MI: mikronukleus, KV: kontraktıl vakuol, SP: sitoprokt, FSZ: frontal sil zonu, LSZ: labial sil zonu, ÖÖSZ: ön oral sil zonu, KSZ: kaudal sil zonu.

Tablo 1: *B. curvigula*'ya ait ölçüm değerleri ve bu karakterlere ilişkin biyometrik veriler (n: Örnek sayısı, U: Hücre uzunluğu, G: Hücre genişliği, MaU: Makronukleus uzunluğu, MaG: Makronukleus genişliği, Ekstr.: Ekstrem değerler, Ort: Aritmetik ortalama, SD: Standart sapma, SE: Standart hata).

<i>Blepharocorys curvigula</i> (n= 25)				
Karakterler	Ekstr.	Ort.	SD	SE
[U]	65-100	79,00	7,70	1,54
[G]	32,50-55,00	40,70	5,42	1,08
[MaU]	15-30	20,50	3,53	0,70
[MaG]	7,5-17,5	10,90	1,89	0,37
[U/G]	1,59-2,40	1,95	0,18	0,03
[MaU/MaG]	1,40-2,50	1,89	0,27	0,05
[U/MaU]	3,33-5,00	3,91	0,48	0,09

Rusya'dan türün ilk tavsifini yapan Gassovsky (4)'in tespit ettiği uzunluk değeri bulgularımızla tamamen aynıdır. Hsiung (6) tarafından U.S.A., Ozeki ve ark. (18) tarafından Japonya, Tung (22) tarafından Tayvan'daki atlardan elde edilen örnekler uzunluk açısından nispeten daha yüksek, Adam (1) tarafından İngiltere, Wolska (23) tarafından Polonya'daki atlardan elde edilen örnekler ise nispeten daha kısa olmasına rağmen, çalışmamızda belirlenenlerle benzerlik göstermektedir. Hsiung (7) tarafından Çin'den elde edilen uzunluk değeri ise çalışmamızda rapor edilen örnekle neredeyse aynıdır. Atlarımızdan ölçülen *B. curvigula* örneklerinin vücut genişliği, diğer araştırmacıların aynı tür için belirlediklerine oranla daha yüksek-

tir, diğer bir deyişle daha tıknazdır. Özellikle Adam (1) tarafından İngiltere'den elde edilen örneklerin genişliği, atlarımızdan belirlenen değer in neredeyse yarısı kadardır (Tablo 2).

Tablo 2: *B. curvigula*'nın vücut ölçümleri ile ilgili bulguların diğer konaklardaki örneklerle karşılaştırılması.

Kaynak	Ülke	Konak	[U]	[G]
Gassovsky, 1919	Rusya	At	65-100	26-35
Hsiung, 1930	U.S.A.	At	87,28 (76-99)	32,68 (29-37)
Hsiung, 1936	Çin	At, Eşek, Katır	79,50 (69-88)	35,20 (31-40)
Adam, 1951	İngiltere	At	70	22
Wolska, 1971	Polonya	At	49-76	23-36
Ozeki ve ark., 1973	Japonya	At	82,80 (70-100)	34 (30- 35)
Tung, 1992	Tayvan	At	70-100	30-35
Şimdiki çalışma, 2007	Türkiye	At	79 (65- 100)	40 (32,55- 55)

Atların arka bağırsağında yaşayan *B. curvigula* örnekleri arasında görülen ölçüm farklılıklarının coğrafi varyasyon ve beslenme alışkanlıklarından kaynaklanmış olabileceği sonucuna varılmıştır. *B. curvigula*'nın İzmir civarındaki atların arka bağırsağında yüksek bir görülme sıklığına sahip olması, incelenen evcil atlarımızın arka bağırsağının bu türün gelişimi için oldukça elverişli bir ortam olduğunu işaret eder. Bununla beraber, gözlenen yüksek görülme sıklığının coğrafi nedenlerden mi yoksa beslenme farklılıklarından (besin rejimi, besin kalitesi vs.) mı kaynaklandığının anlaşılması için, daha geniş kapsamlı çalışmalara ihtiyaç vardır.

KAYNAKLAR

- Adam KMG, 1951. The quantity and distribution of the ciliate protozoa in the large intestine of the horse. *Parasitology*, 41: 301-311.
- Dehority BA, 1986. Protozoa of the digestive tract of herbivorous mammals. *Insect Sci. Applic*, 7(3): 279-296.
- Dogiel VA, 1927. Monographie der familie Ophryoscolecidae. *Arch. F. Protistenk*, 59: 1-288.
- Gassovsky G, 1919. On the microfauna of intestine of the horse. *Trav. Sec. Nat. Petrograd*, 49: 20-37.
- Grain J, 1966. Étude cytologique de quelques ciliés holotriches endocommensaux des ruminants et des equides. *Protistologica*, 2 (Part 1 et 2): 5-141.
- Hsiung T-S, 1930. A monograph on the protozoa of the large intestine of the horse. *Iowa State Coll. J. Sci*, 4: 359-423.
- Hsiung T-S, 1936. A survey of the ciliates of Chinese Equines. *Bull Fan Mem Inst Biol*, 6: 289-304.
- Ike K, Nuruki R, Imai S, Ishii T, 1981. Composition of intestinal ciliates excreted in feces of the light horse. *Bull. Nippon Vet Zootech Coll*, 30: 91-100.
- Ike K, Nuruki R, Imai S, Ishii T, 1983a. Composition of intestinal ciliates and bacteria excreted in feces of the racehorse. *Jpn J Vet Sci*, 45(2): 157-163.
- Ike K, Nuruki R, Nomoto Y, Imai S, Ishii T, 1983b. Comparative studies on the intestinal ciliate fauna excreted in the feces of yearlings, bloodmares, riding horses and racehorses. *Bull Equine Res Inst*, 20: 63-70.
- Ike K, Imai S, Ishii T, 1985. Establishment of intestinal ciliates in new-born horses. *Jpn J Vet Sci*, 47(1): 39-43.
- Ito A, Imai S, Ogimito K, Nakahara M, 1996. Intestinal ciliates found in the feces of Japanese native tokara pony, with the description of a new genus and a new species. *J Vet Med Sci*, 58(2): 103-108.
- Imai S, Inami K, Morita T, Ike K, Ito A, 1999. Intestinal ciliate composition found in the feces of Japanese native kiso horse. *Bull Nippon Vet Anim Sci Univ*, 48: 33-38.
- Kornilova OA, 2004. *History of Study of Endobiotic Ciliates of Mammalia*. TECCA. St-Petersburg, p.349.
- Kornilova OA, 2006. Ciliates from the intestine of Yakut horse (*Equus caballus*). *Parazitologiya*, 40(5): 472-478.
- Lynn, DH, Small, EB, 2002. Phylum Ciliophora. In: *An Illustrated Guide to the Protozoa*. Lee, JJ, Bradbury, PC, Leedale, GF, (eds.). Society of Protozoologists, Lawrence, Kansas. pp.371-656.
- Ogimito K, Imai S, 1981. *Atlas of Rumen Microbiology*. Tokyo. Japan Scientific Societies press, p.231.
- Ozeki K, Imai S, Katsuno M, 1973. On the distribution of the ciliated protozoa in the large intestine of horse. *Tohoku Journal of Agricultural Research*, 24(2): 86-101.
- Strelkow A, 1928. Nouvelles espèces du genre *Cycloposthium* habitant l'intestine du cheval. *Annales de Parasitologie*, 6(2): 164-178.
- Strelkow A, 1939. Parasitical infusoria from the intestine of Ungulata belonging to the family Equidae. *Uchen Zap Leningrad Pedagog Inst Gert*, 17: 262.
- Strüder-Kypke, MC, Kornilova OA, Lynn DH, 2007. Phylogeny of trichostome ciliates (Ciliophora, Litostomatea) endosymbiotic in the Yakut horse (*Equus caballus*). *European J Protistol*, 43: 319-328.
- Tung K-C, 1992. Analysis of the composition and morphology of intestinal ciliates excreted in feces of the riding horses in middle Taiwan. *Bull Fac Agr Nat Chung-Hsing Univ*, 41(1): 53-56.
- Wolska M, 1971. Studies on the family Blepharocorythidae Hsiung. V. A review of genera and species. *Acta Protozoologica*, IX, 2: 24-39.
- Van Hoven W, Gilchrist FMC, Stenson MO, 1998. Six new ciliated protozoan species of Trichostomatida, Entodiniomorphida and Suctorida from the intestine of wild African Rhinoceros. *Acta Protozoologica*, 37: 113-124